

40. Регургитация предсердно-желудочкового клапана

Мы получили данные о пациенте с проблемой предсердно-желудочкового клапана (рис. 201). РЕОграмма показывает влияние регургитации на развитие давления в аорте. Только после экстрасистолии, которая происходит от избыточного давления обратного тока крови на СА-узел и подкачки предсердиями крови в желудочек,

фиксируется нормальная форма РЕО. Параметры гемодинамики представлены на рис. 202. Фракция изгнания $RV1=12,06\%$. Это очень низкий показатель. Все другие системы сердечно-сосудистой системы находятся под нагрузкой, хотя сам миокард не насыщен лактатом. Других данных от лечащего врача пациент не представил.

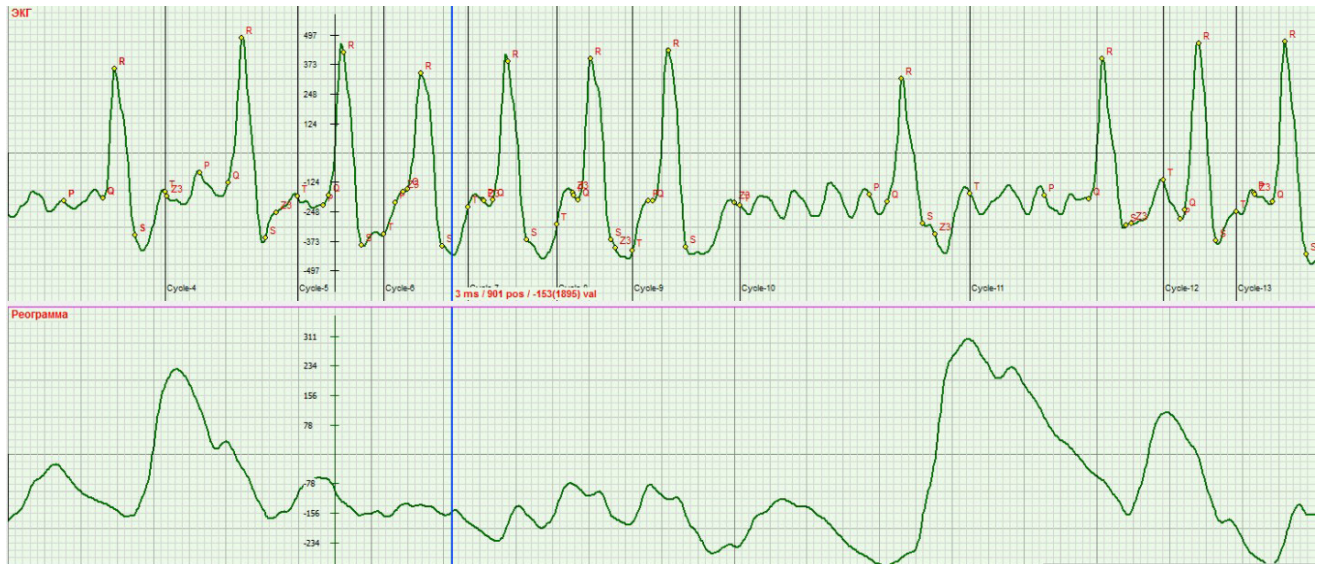


Рис. 201. ЭКГ и РЕО в положении лёжа при проблеме клапана межжелудочковой перегородки

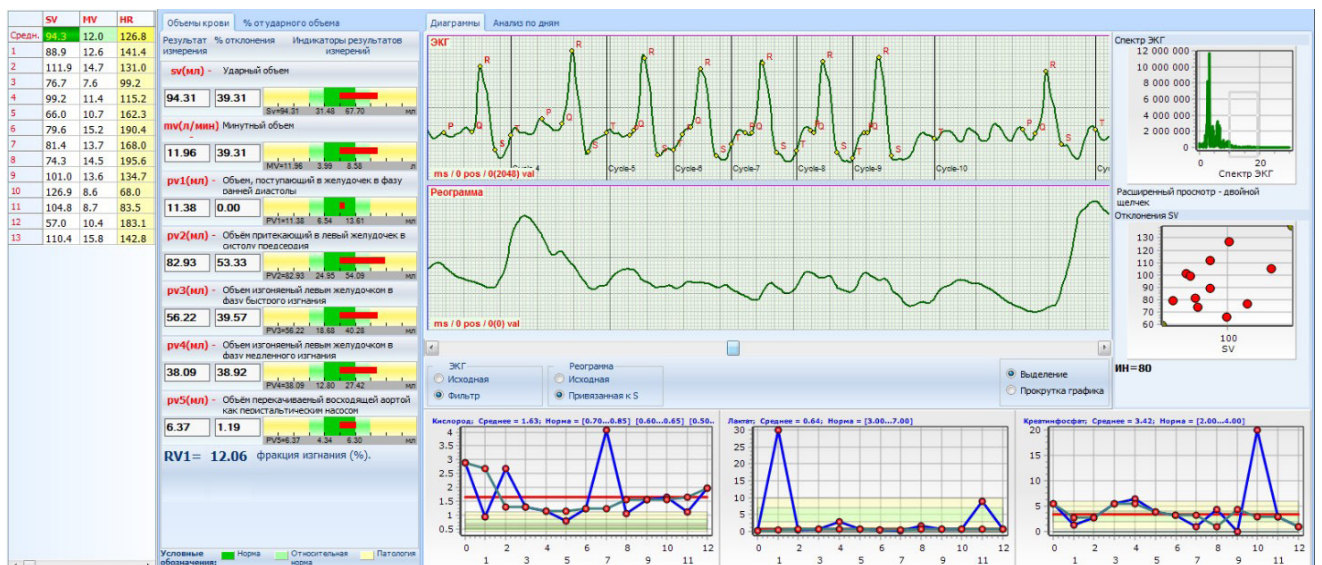


Рис. 202. Параметры гемодинамики при регургитации предсердно-желудочкового клапана